التجويف الفموي للضفدع

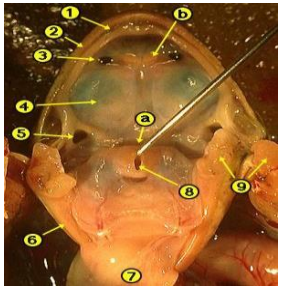

b أسنان ميكعية
٣-فتحة أنف داخلية
٥-فتحة نفير أوستاش
٧-اللسان
٨-لسان المزمار



ثبت أطرافها بدبابيس مائلة إلى الخارج.

ضع الضفدعة على ظهرها في طبق التشريح



أمسك الجلد بالملقط أو بالمقص بين الفخذين في منطقة الارتفاق العاني وأعمل فتحة صغيرة فيه بالمقص.
لاحظ خروج سائل رائق شفاف من تحت الجلد هو اللمف.

اقطع الجلد على طول الخط المنصف حتى الارتفاق الذقني ، ثم قصه بحذاء كل طرف واجذبه الى الخارج وثبته بالدبابيس

ما أن تقص الجلد حتى يتكشف لك الجدار العضلي للجسم وهو يتركب من عدد كبير من العضلات الإرادية التي تتصل بالهيكل وتحرك أجزاؤه المختلفة.

افتح التجويف البطني وذلك بان تمسك الملقط بالعضلة المستقيمة البطنية اليمنى عند النقطة (a) إلى اليسار قليلاً من الخط الأبيض الذي تستطيع أن ترى من خلاله الوريد البطني الأمامي.

اقطع بالمقص جدار البطن في اتجاه السهم (١) حتى تصل إلى الغضروف السيفي ، ثم أكمل القطع ماراً بالخط المنصف البطني في هذا الغضروف والحزام الصدري حتى تصل إلى النقطة (b) وكن حذراً فلا تلحق ضرراً بالقلب.

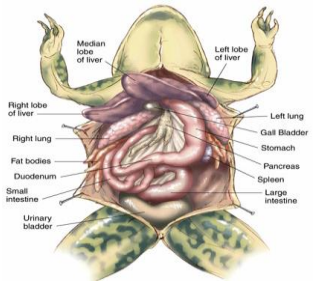

الأحشاء العامة general viscera

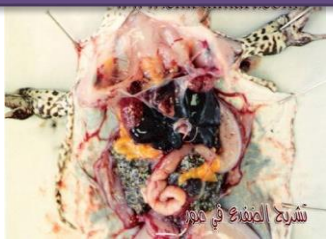

افحص الأحشاء العامة في الضفدعة التي شرحتها وتبين أنها متصلة بعضها ببعض بأغشية رقيقة هي المساريقا.
تعرف بصفة مبدئية على (القلب – المعدة – الرئتان – الأمعاء – الكبد – الحوصلة الصفراوية أو المرارة – الجسمين الدهنيين والخصيتين في الذكر – أو المبيضين وقناتي البيض في الأنثى)

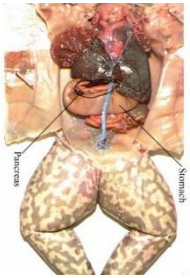

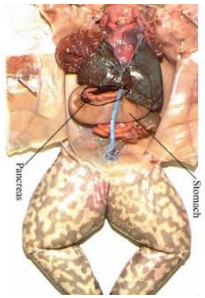

lung الرئة

heart القلب

stomach المعدة
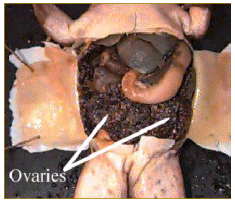
gall bladder الحوصلة الصفراوية